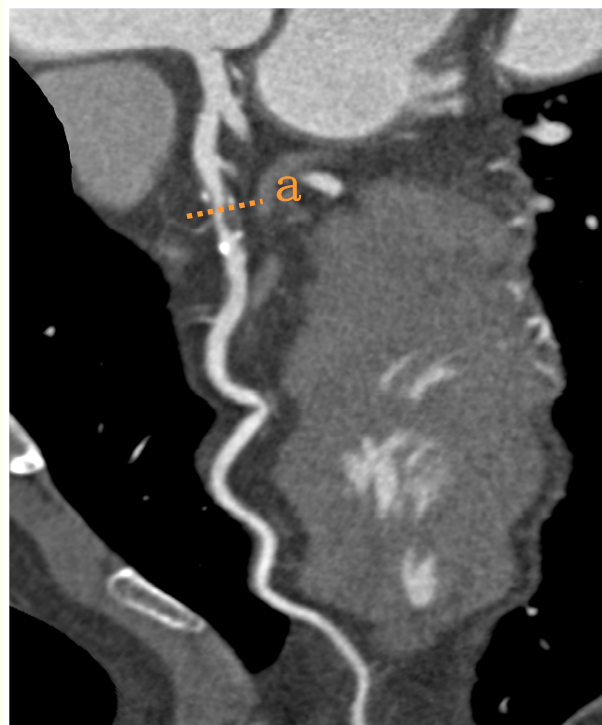


実際の画像②

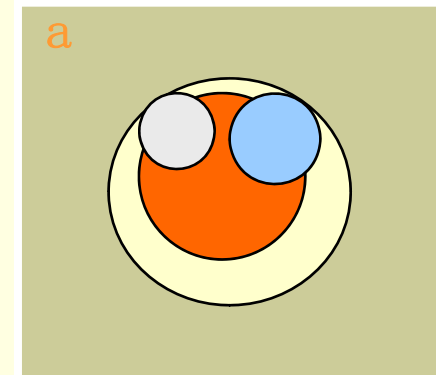



実際の狭窄や組織の
性状を評価します

CPR画像



横断面



- 内腔
- 石灰化病変
- 脂質コア

脂質コアは蓄積された脂質成分の塊で不安定なものは急性心筋梗塞の原因になると考えられています。